Revue de chirurgie orthopédique et traumatologique 102 (2016) S265–S270

Disponible en ligne sur
ScienceDirect
www.sciencedirect.com

Elsevier Masson France
EM|consulte
www.em-consulte.com

Note de technique

Ligamentoplastie anatomique arthroscopique latérale de cheville : artifice technique de simplification☆

Arthroscopic anatomical reconstruction of the lateral ankle ligaments: A technical simplification

R. Lopes[a,*,b], C. Decante[c], L. Geffroy[c], K. Brulefert[c], T. Noailles[c]

[a] *Clinique Brétéché, 3, rue de-la-Béraudière, 44000 Nantes, France*
[b] *Polyclinique de l'atlantique, avenue Claude-Bernard, 44800 Saint-Herblain, France*
[c] *Centre hospitalier universitaire de Nantes 1, place Alexis-Ricordeau, 44000 Nantes, France*

INFO ARTICLE

Historique de l'article :
Reçu le 10 juillet 2016
Accepté le 20 août 2016

Mots clés :
Ligamentoplastie anatomique
Arthroscopie
Cheville
Ligament fibulo-calcanéen

RÉSUMÉ

La ligamentoplastie anatomique latérale de cheville est aujourd'hui une technique indispensable dans la stratégie thérapeutique de prise en charge des instabilités chroniques. Sa réalisation sous arthroscopie, récemment décrite et incontournable pour la prise en charge des lésions associées reste exigeante. Nous décrivons ici un artifice technique pour la réalisation percutanée du tunnel calcanéen de l'insertion distale du ligament fibulo-calcanéen. Cet artifice est basé sur étude anatomique préalable prouvant la corrélation entre la malléole latérale et l'insertion distale du ligament fibulo-calcanéen. Les objectifs principaux sont la simplification de la technique opératoire et l'épargne tissulaire biologique essentielle à la récupération proprioceptive.

© 2016 Elsevier Masson SAS. Tous droits réservés.

1. Introduction

Les chirurgies ligamentaires latérales de la cheville ont montré leur efficacité dans l'instabilité chronique. La ligamentoplastie anatomique [1,2] s'impose progressivement devant le risque arthrogène à long terme des reconstructions non anatomiques [3,4], et celui d'échec ou de contre-indication des réparations directes plus ou moins associées à des renforts tissulaires [4]. Cette technique de reconstruction ligamentaire a récemment été décrite sous arthroscopie [5,6] mais reste difficile notamment sur la précision du tunnel calcanéen comme l'a montré [7]. Nous décrivons ici un artifice technique de positionnement de l'insertion distale du ligament fibulo-calcanéen (LFC), basé sur une étude cadavérique [8], et aboutissant à une technique simplifiée de ligamentoplastie anatomique arthroscopique latérale de cheville.

2. Technique opératoire

Le patient est installé en décubitus dorsal, les pieds dépassant de la table opératoire. Un coussin est placé sous la fesse homolatérale à la cheville opérée afin de positionner le pied en rotation médiale et de faciliter le travail sur la malléole latérale (Fig. 1a).

Pour le prélèvement du gracilis, le genou doit pouvoir être fléchi à 90°. Un contre appui est mis latéralement contre le garrot positionné à la racine de la cuisse (Fig. 1b).

Un matériel d'arthroscopie standard est utilisé.

2.1. Prélèvement et préparation du transplant

Le prélèvement du tendon du gracilis s'effectue selon la technique du « safe mode » décrite par [9], à l'aide d'un stripper ouvert par une courte voie d'abord oblique antéromédiale centrée sur la patte d'oie. Une longueur de 10 cm de transplant est suffisante.

Le transplant est ensuite préparé simplement en faufilant ses 2 extrémités par 2 sutures Fiberloop 2/0 aiguille droite (Arthrex Inc, Naples, Floride).

Une vis de bioténodèse 4,75 × 15 mm (Arthrex Inc, Naples, Floride) est placée à une extrémité du transplant et sera destinée à la fixation talienne (Fig. 2).

DOI de l'article original : http://dx.doi.org/10.1016/j.otsr.2016.09.003.

☆ Ne pas utiliser, pour citation, la référence française de cet article, mais celle de l'article original paru dans *Orthopaedics & Traumatology: Surgery & Research*, en utilisant le DOI ci-dessus.

* Auteur correspondant.
Adresse e-mail : ronnybask@yahoo.fr (R. Lopes).

http://dx.doi.org/10.1016/j.rcot.2016.09.006
1877-0517/© 2016 Elsevier Masson SAS. Tous droits réservés.

Fig. 1. A. Installation en décubitus dorsal pied en rotation médial. B. Position genou fléchi à 90° pour le prélèvement du gracilis.

2.2. Réalisation de la voie d'abord calcanéenne (C), du tunnel calcanéen et rétromalléolaire (RM)

L'artifice technique réside en la réalisation percutanée du tunnel calcanéen, basé sur une étude cadavérique préalable [8] validant la corrélation anatomique entre la malléole latérale et l'insertion distale du LFC.

Au stylo dermographique, une ligne verticale est prolongée le long de la corticale postérieure de la diaphyse fibulaire et une ligne perpendiculaire à celle-ci passant par la pointe inférieure de la malléole latérale est tracée. Un repère fixe 1 centimètre (cm) en bas et en arrière de l'intersection de ces 2 lignes indique la voie d'abord C (Fig. 3).

Une incision cutanée pure centimétrique puis une discision rigoureuse jusqu'au plan osseux est réalisée pour pouvoir introduire au moteur une broche à chas de 2,4 mm de diamètre en visant le bord postéro-inféro-médial du calcanéus (Fig. 4).

Sur cette broche, un tunnel calcanéen complet est foré par une tarière canulée de 6 mm et le filais relais n° 1 est mis en place (Fig. 5).

Une voie d'abord rétromalléolaire (RM) (Fig. 5) de 1 cm est réalisée 3 cm au dessus de la pointe malléolaire latérale directement en arrière de la corticale postérieure de la fibula. Elle permet de protéger les tendons fibulaires au moment de la réalisation du tunnel fibulaire et d'assurer le bon positionnement de l'endobouton cortical.

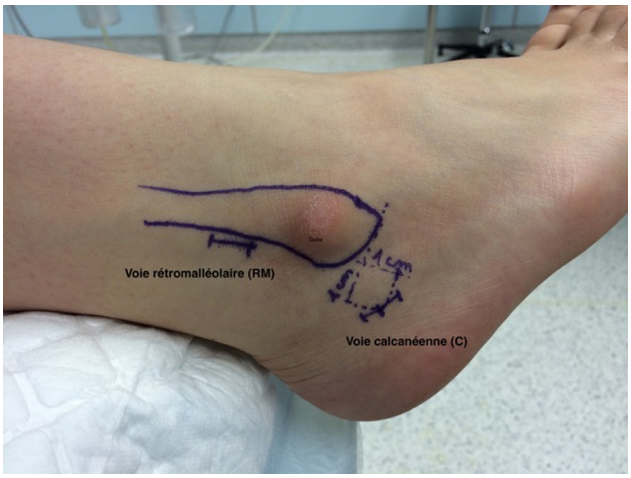

Fig. 3. Repérage cutané de la voie calcanéenne (C) et rétromalléolaire (RM).

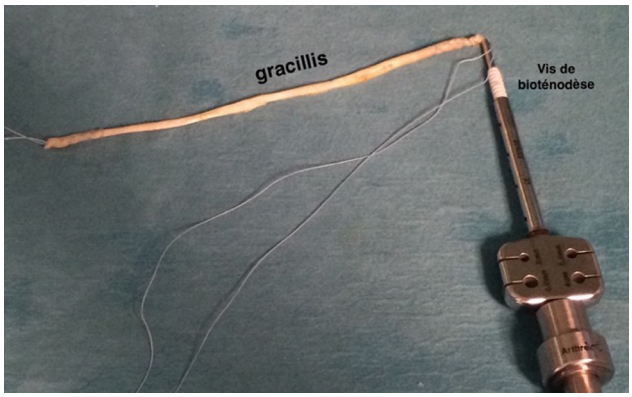

Fig. 2. Préparation du transplant.

Fig. 4. Tunnel calcanéen en maintenant la discision.

Fig. 5. Réalisation de la voie d'abord rétromalléolaire (RM) et fil relais n° 1.

2.3. Réalisation des voies d'abord antéromédiale (AM), antérolatérale (AL) et exploration articulaire

Une voie arthroscopique antéromédiale (AM) standard est réalisée.

La voie antérolatérale (AL) instrumentale (plus basse et plus médiale qu'à l'accoutumée) est repérée sous arthroscopie par une aiguille afin d'être tangentielle à la gouttière latérale du talus.

L'arthroscope et le crochet palpeur introduit un bilan lésionnel précis est réalisé (état du ligament talo-fibulaire antérieur [LTFA], de la syndesmose, du ligament collatéral médial, lésions ostéochondrales associées, conflit tissulaire ou osseux. . .).

2.4. Réalisation du tunnel talien

Une canule (passport button canula 6 × 20 mm, Arthrex Inc, Naples, Floride) est mise en place dans la voie AL en bas.

Le plus souvent, des fibres résiduelles de l'insertion distale de l'ATFL permettent de guider la mise en place de la broche.

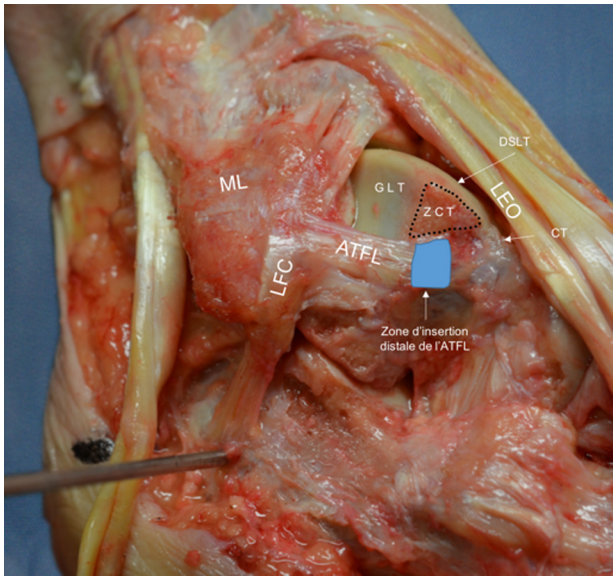

Fig. 6. Repérage de l'insertion distale de l'ATFL sous la zone chauve du talus. Malléole latérale (ML), ligament fibulo-calcanéen (LFC), ligament talo-fibulaire antérieur (ATFL), gouttière latérale du talus (GLT), long extenseur des orteils (LEO), col du talus (CT), 5dôme supérolatéral du talus (DSLT).

Fig. 7. Tunnel talien par voie antérolatérale (AL).

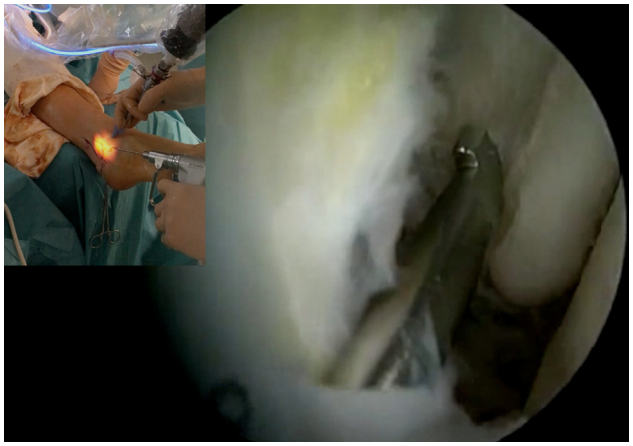

Fig. 8. Tunnel fibulaire par voie subtalaire (ST).

Dans le cas contraire, cette insertion se situe sous une « zone chauve du talus ». Cette zone chauve est constante. Elle est délimitée, en arrière par la facette articulaire latérale du talus, en avant par le col du talus, en haut par la partie antérieure cartilagineuse du dôme talien et en bas par l'insertion distales de l'ATFL (Fig. 6).

La broche guide est introduite par la canule de façon légèrement ascendante (pour éviter l'effraction du sinus du tarse), vers l'arrière et le dedans (en visant la malléole médiale). Sur cette broche et à l'aide de la tarière adaptée, un tunnel talien de 5 mm de diamètre sur 20 mm de profondeur est foré (Fig. 7).

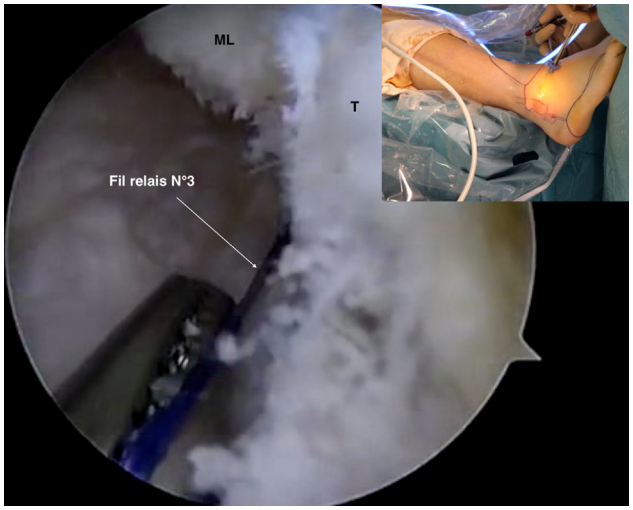

Fig. 9. Récupération du fil relais n° 3.

Fig. 10. Fixation talienne.

Fig. 11. Mise en place de l'endobouton cortical sur le transplant.

2.5. Réalisation de la voie d'abord subtalaire (ST) et du tunnel fibulaire

L'arthroscope est introduit (par la canule) dans la voie AL. Une vision arthroscopique complète de la gouttière fibulo-talienne permet alors de réaliser la voie subtalaire (ST).

Par cette voie ST, une broche guide spécifique de l'endobouton cortical est mise en place. Son point d'entrée correspond à la partie inférieure de l'insertion distale du ligament tibio-fibulaire antéro-inférieur comme l'a décrit notamment Golano [10,11]. Elle est dirigée vers la voie RM par laquelle elle est ressortie (Fig. 8).

Sur cette broche, un tunnel fibulaire borgne est foré par une tarière canulée de 6 mm sur 15 mm de longueur. Le filais relais nº 2 est mis en place.

2.6. Mise en place des fils relais 2 et 3 dans la canule

Le scope replacé dans la voie AM, le fil relais nº 2 tout juste positionné dans le tunnel fibulaire est récupéré dans la canule.

Une pince de Halstead courbe est glissé par la canule dans la voie AL en longeant la joue latérale du talus et du calcanéus (évitant tout risque de lésions des tendons fibulaires) jusqu'à la voie C afin de récupérer la boucle du fil relais nº 3 et la remonter dans la canule (Fig. 9).

2.7. Fixation talienne du transplant, mise place de l'endobouton sur le transplant et récupération de l'extrémité du transplant dans la voie C

Par la voie AL, le transplant, préparé sur sa vis de bioténodèse est vissé sous contrôle arthroscopique (Fig. 10).

L'endobouton cortical (Tightrope ACL-RT, Arthrex Inc, Naples, Floride) est monté sur l'extrémité distale du transplant libre en dehors de la canule (Fig. 11).

À l'aide du fil relais nº 3, l'extrémité distale du transplant est récupérée dans la voie C, emportant avec elle l'endobouton cortical dans la canule (Fig. 12).

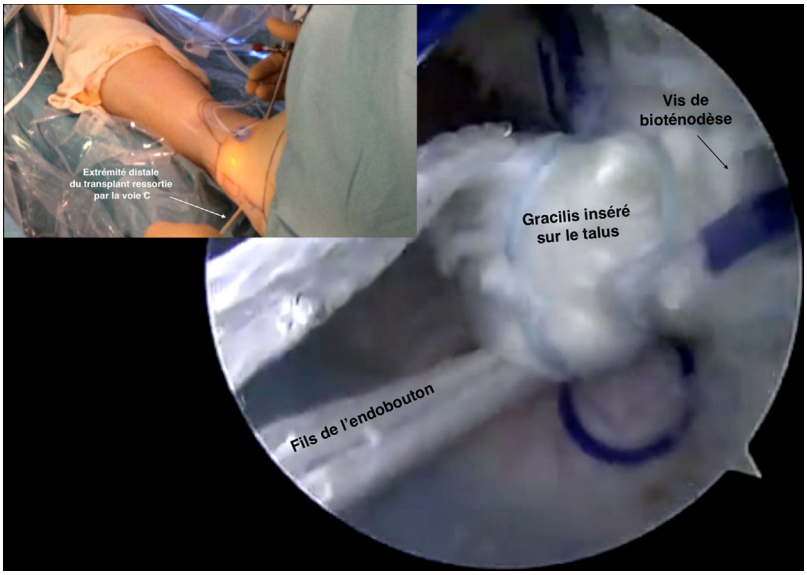

Fig. 12. Récupération du transplant par la voie C.

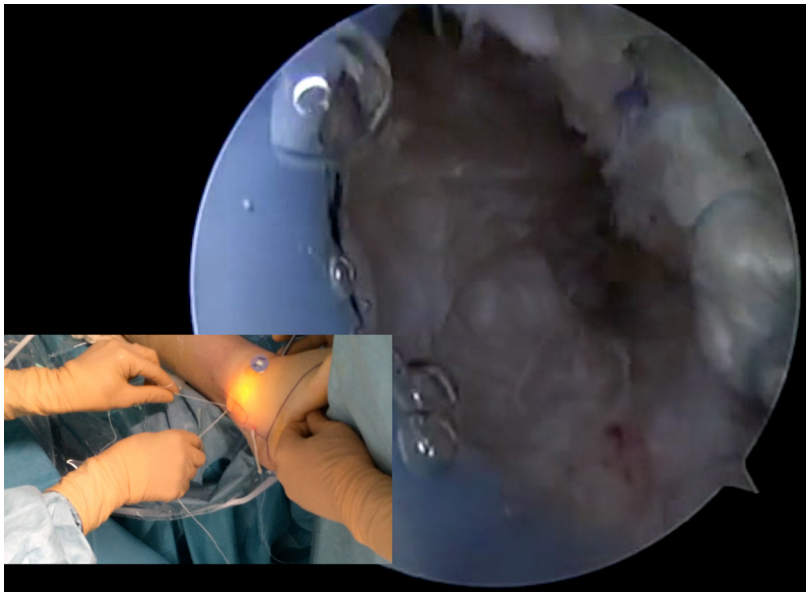

Fig. 13. Positionnement de l'endobouton cortical.

2.8. Montée de l'endobouton et positionnement de la greffe dans le tunnel fibulaire

À l'aide du fil relais n°2, l'endobouton est monté dans le tunnel fibulaire. Celui-ci mis en place et le transplant étant fixé sur le talus, le remplissage du tunnel borgne se fait alors aux dépens de l'extrémité distale du transplant qui servira à reconstruire le LFC évitant toute difficulté de gestion de tension et ou de longueur transplantaire. L'endobouton cortical est alors positionné contre la diaphyse fibulaire sans être bloqué (Fig. 13).

2.9. Passage et fixation calcanéenne du transplant, ajustement de la tension définitive

À l'aide du fil relais n° 1 et après mise en place d'une broche guide souple, l'extrémité distale est passé dans le tunnel calcanéen complet (Fig. 14).

La cheville et le pied en position neutre, la fixation calcanéenne est réalisée par une vis de bioténodèse de 6×15 mm glissée de dehors en dedans le long de la broche guide (Fig. 15).

Sous contrôle arthroscopique, l'endobouton cortical est alors resserré définitivement (Fig. 16).

Fig. 14. Passage du transplant dans le tunnel calcanéen complet.

Fig. 15. Fixation calcanéenne.

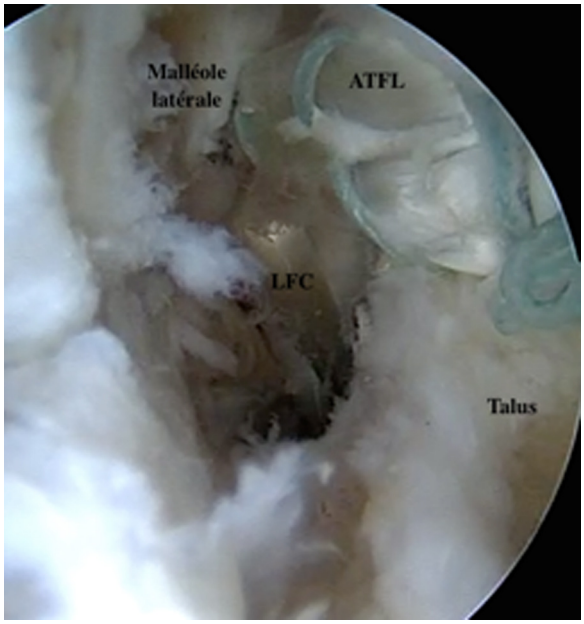

Fig. 16. Aspect final de la ligamentoplastie.

La bonne tension du transplant est contrôlé au crochet palpeur de même que son comportement dynamique durant les mouvements de flexion dorsale et plantaire de la cheville.

Le surplus tendineux en médial est recoupé.

3. Discussion

Si la reconstruction anatomique ligamentaire latérale de cheville sous arthroscopie semble aujourd'hui faisable et reproductible[5,6,12,13], elle reste aujourd'hui une technique exigeante et encore perfectible[7].

Nous décrivons ici un artifice technique basé sur une étude cadavérique préalable [8], permettant la réalisation percutanée du tunnel calcanéen complet. Cette technique mixte (percutanée et arthroscopique) a plusieurs avantages :

- une installation en décubitus dorsal ;
- une absence de tendinoscopie ou débridement important pour le repérage de l'insertion distale du LFC, permettant une épargne tissulaire et biologique très importante (similairement à la chirurgie de reconstruction ligamentaire du genou) ;
- une absence de préparation spécifique et compliquée du transplant ;
- une gestion simplifiée de la tension ligamentaire finale notamment grâce à la réalisation du tunnel calcanéen complet.

Le risque principal de cet artifice technique est la lésion du nerf sural comme l'a bien démontré l'étude anatomique préalable [8,14]. Pour l'éviter, Glazebrook [15] insiste sur le « nick and spread » avec rigoureusement une incision cutanée pure et une discision secondaire.

Déclaration de liens d'intérêts

R. Lopes : consultant pour Arthrex ; C. Decante, L. Geffroy, K. Brulefert, T. Noailles déclarent ne pas avoir de liens d'intérêts.

Références

[1] Takao M, Oae K, Uchio Y, Ochi M, Yamamoto H. Anatomical reconstruction of the lateral ligaments of the ankle with a gracilis autograft: a new technique using an interference fit anchoring system. Am J Sports Med 2005;33(6):814–23, http://dx.doi.org/10.1177/0363546504272688 [PubMed PMID: 15933205 Epub 2005/06/04].

[2] Schmidt R, Cordier E, Bertsch C, Eils E, Neller S, Benesch S, et al. Reconstruction of the lateral ligaments: do the anatomical procedures restore physiologic ankle kinematics? Foot Ankle Int 2004;25(1):31–6 [PubMed PMID: 14768962 Epub 2004/02/11].

[3] Mabit C, Tourne Y, Besse JL, Bonnel F, Toullec E, Giraud F, et al. Chronic lateral ankle instability surgical repairs: the long-term prospective. Ortho Traumatol Surg Res 2010;96(4):417–23, http://dx.doi.org/10.1016/j.otsr.; 1; 2010.04.004 [PubMed PMID: 20493799 Epub 2010/05/25].

[4] Acevedo JI, Mangone P. Ankle instability and arthroscopic lateral ligament repair. Foot Ankle Clin 2015;20(1):59–69, http://dx.doi.org/10.1016/j.fcl.2014.10.002 [PubMed PMID: 25726483 Epub 2015/03/03].

[5] Guillo S, Archbold P, Perera A, Bauer T, Sonnery-Cottet B. Arthroscopic anatomic reconstruction of the lateral ligaments of the ankle with gracilis autograft. Arthros Tech 2014;3(5):e593–8, http://dx.doi.org/10.1016/j.eats.2014.06.018 [PubMed PMID: 25473613; PubMed Central PMCID: PMCPMC4246413 Epub 2014/12/05].

[6] Guillo S, Cordier G, Sonnery-Cottet B, Bauer T. Anatomical reconstruction of the anterior talofibular calcaneofibular ligaments with an all-arthroscopic surgical technique. Ortho Traumatol Surg Res 2014;100(Suppl. 8):S413–7, http://dx.doi.org/10.1016/j.otsr.;1; 2014.09.009 [PubMed PMID: 25454336 Epub 2014/12/03].

[7] Thes A, Klouche S, Ferrand M, Hardy P, Bauer T. Assessment of the feasibility of arthroscopic visualization of the lateral ligament of the ankle: a cadaveric study. Knee Surg Sports Traumatol Arthrosc 2015, http://dx.doi.org/10.1007/s00167-015-3804-4 [PubMed PMID: 26410094 Epub 2015/09/28].

[8] Lopes R, Noailles T, Brulefert K, Geffroy L, Decante C. Anatomic validation of the lateral malleolus as a cutaneous marker for the distal insertion of the calcaneofibular ligament. Knee Surg Sports Traumatol Arthrosc 2016, http://dx.doi.org/10.1007/s00167-016-4250-7 [PubMed PMID: 27497693 Epub 2016/08/09].

[9] Lanternier H, de Cussac JB, Collet T. Short medial approach harvesting of hamstring tendons. Knee Surg Sports Traumatol Arthrosc 2016;102(2):269–72, http://dx.doi.org/10.1016/j.otsr.;1; 2015.12.004 [PubMed PMID: 26896410 Epub 2016/02/21].

[10] Matsui K, Oliva XM, Takao M, Pereira BS, Gomes TM, Lozano JM, et al. Bony landmarks available for minimally invasive lateral ankle stabilization surgery: a cadaveric anatomical study. Knee Surg Sports Traumatol Arthrosc 2016, http://dx.doi.org/10.1007/s00167-016-4218-7 [PubMed PMID: 27351549 Epub 2016/06/29].

[11] Golano P, Vega J, de Leeuw PA, Malagelada F, Manzanares MC, Gotzens V, et al. Anatomy of the ankle ligaments: a pictorial essay. Knee Surg Sports Traumatol Arthrosc 2016;24(4):944–56, http://dx.doi.org/10.1007/s00167-016-4059-4 [PubMed PMID: 27052302 Epub 2016/04/08].

[12] Michels F, Cordier G, Burssens A, Vereecke E, Guillo S. Endoscopic reconstruction of CFL and the ATFL with a gracilis graft: a cadaveric study. Knee Surg Sports Traumatol Arthrosc 2015, http://dx.doi.org/10.1007/s00167-015-3779-1 [PubMed PMID: 26410096 Epub 2015/09/28].

[13] Matsui K, Burgesson B, Takao M, Stone J, Guillo S, Glazebrook M. Minimally invasive surgical treatment for chronic ankle instability: a systematic review. Knee Surg Sports Traumatol Arthrosc 2016, http://dx.doi.org/10.1007/s00167-016-4041-1 [PubMed PMID: 26869032 Epub 2016/02/13].

[14] Matsui K, Takao M, Tochigi Y, Ozeki S, Glazebrook M. Anatomy of anterior talofibular ligament calcaneofibular ligament for minimally invasive surgery: a systematic review. Knee Surg Sports Traumatol Arthrosc 2016, http://dx.doi.org/10.1007/s00167-016-4194-y [PubMed PMID: 27295109 Epub 2016/06/14].

[15] Glazebrook M, Stone J, Matsui K, Guillo S, Takao M. Percutaneous ankle reconstruction of lateral ligaments (Perc-Anti RoLL). Foot Ankle Int 2016, http://dx.doi.org/10.1177/1071100716633648 [PubMed PMID: 26903001 Epub 2016/02/24].